Корреляция уменьшения диаметра сосудов сетчатки при доперимиметрической глаукоме со значениями паттерн-электроретинограммы и площади фовеальной аваскулярной зоны

Corey Lacher BS[1]; Derek Orshan MS[3]; Andrew Tirsi MD[1,2]; Joby Tsai BS[1]; Vasiliki Gliagias BA[1]; Sofia Tello [5]; Peter H. Derr [4]; Sung Chul Park MD[1,2]; Stephen A. Obstbaum MD[1,2]; Celso Tello MD[1,2]

1. Donald and Barbara Zucker School of Medicine at Hofstra/Northwell
2. Manhattan Eye Ear and Throat Institute
3. New York Institute of Technology
4. Diopsys Inc.
5. Rye High School

ВВЕДЕНИЕ

Первичная открытоугольная глаукома – это оптическая нейропатия, характеризующаяся прогрессирующей дегенерацией ганглиозных клеток сетчатки и зрительного нерва (1). Учитывая, что глаукомой страдают 76 миллионов человек во всем мире, и о ней чаще всего узнают уже после возникновения необратимых изменений на периметрии, раннее выявление глаукомы имеет решающее значение для предотвращения прогрессирования заболевания (2). Несмотря на неясную патофизиологию глаукомы, считается, что сосудистые факторы имеют решающее значение для развития заболевания. Было высказано предположение, что изменения в центральной сосудистой сети сетчатки приводят к снижению глазного кровотока, вызывая ишемию и окислительное повреждение ганглиозных клеток сетчатки (3, 4). Мы провели проспективное наблюдательное поперечное исследование, чтобы определить, имеется ли связь между изменением диаметров сосудов сетчатки со значениями паттерн-электроретинограммы устойчивого состояния (ssПЭРГ) и площадью фовеальной аваскулярной зоны (ФАЗ) у пациентов с предпериметрической глаукомой (ППГ).

МЕТОДЫ

В исследование, проведенное в Manhattan Eye, Ear and Throat Hospital, были включены пять пациентов (8 глаз) с нормальными результатами тестов полей зрения Humphrey 24-2, подозрительными данными диска зрительного нерва и аномалиями рефракции <±5.0 диоптрий. Участники прошли комплексное офтальмологическое обследование и тесты на анализаторе полей зрения Humphrey (HFA), ПЭРГ на Diopsys NOVA и осмотр на Cirrus HD OCT-A Angioplex. Средний диаметр артерий и вен сетчатки был рассчитан с помощью плагина анализа сосудов на ImageJ. Площадь ФАЗ определялась с помощью ImageJ. Корреляционный анализ между диаметрами сосудов, площадью ФАЗ и значениями ssПЭРГ [МагнитудаD (MagD), Магнитуда (Mag) и отношение MagD/Mag] был оценен для описания этих взаимосвязей (Пирсона). Значения P<0.05 считаются статистически значимыми.

РЕЗУЛЬТАТЫ

Результаты были получены с 8 глаз 5 пациентов в возрасте 59.90 ± 14.20 лет со средним ВГД 18.30 ± 4.50 и средним отклонением (MD) HFA 24-2 0.21 ± 0.94. Средний диаметр сосуда отрицательно коррелировал с площадью ФАЗ (r=-0.955, p<0.01) и положительно коррелировал как со значениями ssПЭРГ MagD (r=0.733, p<0.05), так и с отношением MagD/Mag (r=0.819, p<0.05). Никаких взаимосвязей между диаметром сосуда и Mag не наблюдалось. Площадь ФАЗ имела отрицательную взаимосвязь с MagD, однако эта связь не была значимой (r=-0.347, p=0.055).

	ФАЗ	MagD	Mag	MagD/Mag Ratio
Диаметр сосуда (мкм)	**-0.955****	**0.733***	0.491	**0.819***

*Корреляция значима на уровне 0,05 (2-хвостатая).
**Корреляция значима на уровне 0,01 (2-хвостатая).

Таб.: Корреляция Пирсона между параметрами ОСТ-А и ssПЭРГ

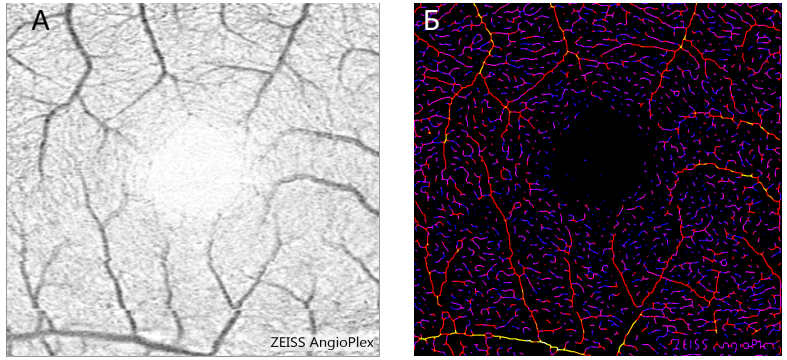

Рис.: Измерение диаметров сосудов сетчатки с помощью ImageJ.
(А) Инвертированное изображение. (Б) Скелетонизированное изображение.

ВЫВОДЫ

Насколько нам известно, это первое исследование, подтверждающее связь между уменьшением среднего диаметра сосуда при изменённых значениях ssПЭРГ и увеличением площади ФАЗ у пациентов с предпериметрической глаукомой. Эти результаты свидетельствуют о том, что сосудистые аномалии сетчатки и дисфункция ганглиозных клеток сетчатки могут присутствовать до выявления изменений в тестах на поля зрения. Несмотря на связь между сужением сосудов сетчатки и ранней глаукомой, остается неясным, предшествуют ли сосудистые изменения дисфункции ганглиозных клеток сетчатки или они являются результатом гибели ганглиозных клеток сетчатки. Необходимы дальнейшие исследования, чтобы лучше понять взаимосвязь между артериолярным и венулярным диаметрами, а также влияние системных заболеваний на диаметр сосудов.

ЛИТЕРАТУРНЫЕ ССЫЛКИ

1. R. N. Weinreb, T. Aung, F. A. Medeiros, The pathophysiology and treatment of glaucoma: a review. *JAMA* **311**, 1901-1911 (2014).
2. J. D. Stein, A. P. Khawaja, J. S. Weizer, Glaucoma in Adults-Screening, Diagnosis, and Management: A Review. *JAMA* **325**, 174 (2021).
3. J. Flammer et al., The impact of ocular blood flow in glaucoma. *Prog Retin Eye Res* **21**, 359-393 (2002).
4. C. Chiquet et al., Retinal vessel phenotype in patients with primary open-angle glaucoma. *Acta Ophthalmol* **98**, e88-e93 (2020).

Контактная информация: Corey Lacher (clacher@northwell.edu); Andrew Tirsi M.D. (atirsi@northwell.edu)

Разглашение: C. Lacher, None; D. Orshan, None; A. Tirsi, Diopsys Inc., C.; J. Tsai, None; V. Gliagias, None; Sofia Tello, None; Peter H. Derr, Diopsys Inc., E; S.C. Park, None; S. Obstbaum, None; C. Tello, Diopsys Inc., C.